尿道結石症に対して会陰切開術を実施した一例

大和高原動物診療所
齋藤芳裕

症例詳細

- サラブレッド種　13歳　セン馬
- 馬場馬術の乗馬クラブ所属のオーナー所有馬
- 既往歴　特になし
- 給餌内容：　配合飼料 ・ チモシー ・ ヘイキューブ ・ ふすま

発症状況

- 第1病日　疝痛様症状、排尿姿勢も滴下程度の排尿のみ
  初診医により尿道カテーテル挿入も膀胱へ到達せず
  →結石による尿道閉塞が疑われた
- 第3病日　微熱T38.1-3℃、漏尿続く、治療難航
  対症療法

現症

- 第5病日　初診
  内視鏡検査にて亀頭から約50cm
  近位の尿道内に結石確認。
- 肛門から約40cm下会陰部にて結石様膨隆触知。
- BT: 急性腎不全兆候。
  BUN 40.0, Cre 2.2

現症

- 第5病日　初診
  内視鏡検査にて亀頭から約50cm
  近位の尿道内に結石確認。
- 会陰部にて結石様膨隆触知。
- BT: 急性腎不全兆候。
  BUN 40.0, Cre 2.2

現症

・第8病日　第2診
会陰部尿道切開術
鎮静処置・硬膜外及び局所麻酔下、立位にて、
会陰の結石触知部直近位を4cm程度切皮、尿道切開し結石摘出。

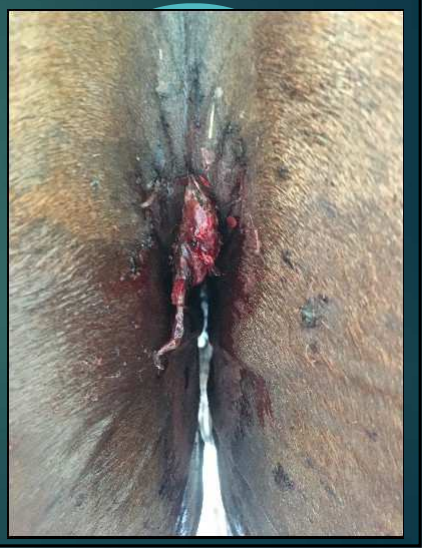

現症

・第8病日　第2診

尿道膀胱内視鏡検査にて、
膀胱内結石が無い事を確認
自発排尿弱い。
術創は2期癒合での治癒企図。
BUN 47.1, Cre 3.5, K5.3

経過

▶ 第19病日　第3診

外科処置時に傷つけた血管からの
微量出血が続き、血餅付着、切開
部感染兆候なし
尿は切開創及び外尿道口の両方か
ら排泄。→皮下織反転する切開創
縫縮のため2針縫合

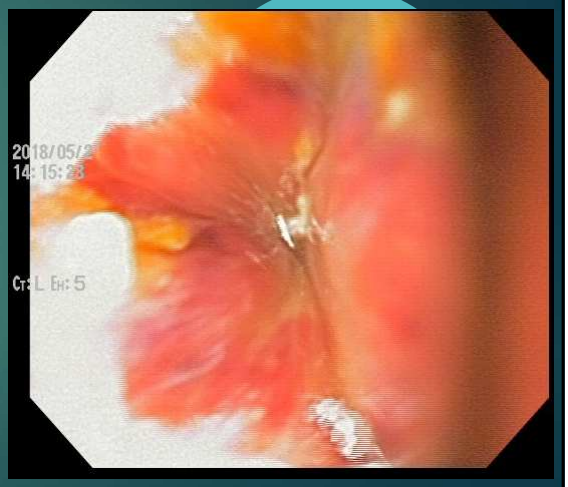

経過

- 第19病日　第3診

軽度貧血所見見られるも腎不全症状概ね解消。

5/10 BUN47.1, Cre 3.5, K5.3

→　BUN 17.3, Cre 2.2, K 3.6,

Hgb 9.5, Hct30.3%

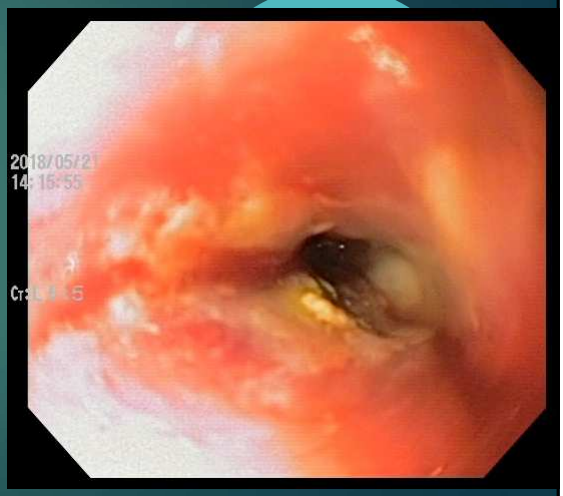

経過

- 第31病日　第４診

術創概ね癒合

BUN 20.8, CRE 1.7

HGB 11.3,

HCT 33.2%

経過

- 31病日　第４診

術創概ね癒合

BUN 20.8, CRE 1.7

HGB 11.3,

HCT 33.2%

尿道閉塞の概要

- 尿道閉塞は通常尿道結石か膀胱三角での結石に因る。
- 牡・セン馬に多く、1歳未満での発症はレア。
- 重度の包皮の損傷やフレグモーネによっても起こりうる。
- 血餅に因る閉塞は稀。
- 診断は触診・エコー検査にて可能、内視鏡は必須ではない。

（引用：Equine emergencIES)

治療

- 結石摘出術は一般外科器具のみでアプローチ可能で特殊な技術は不要。メス・メッツェン・鉗子類
- 牡馬なら立位鎮静及び局麻のみでも実施可。
- 合併症として、尿道に併走する血管損傷による中等度以上の出血がありうるので要注意
- 安易なNSAIDs・アミノグリコシド類の投与は腎不全症状を増悪しうる

（参考：Equine surgery）