

# 右脳底部に悪性神経鞘腫を認めた1症例

大和高原動物診療所

---

○神林夏実<sup>1</sup>、渋谷 久<sup>2</sup>

古川雅樹<sup>1</sup>、齋藤重彰<sup>1</sup>、水上貴裕<sup>3</sup>、

奥原秋津<sup>1</sup>、天谷友彦<sup>1</sup>

<sup>1</sup>大和高原動物診療所 <sup>2</sup>日本大学勢物資源科学部獣医学科獣医病理学研究室 <sup>3</sup>小淵沢ホースクリニック

# 悪性神経鞘腫

---

- 末梢神経のシュワン細胞や線維芽細胞、もしくは神経周皮細胞に由来する腫瘍 (Tumors in Domestic Animals, 2017)
- 人では頭蓋内のものは極めて稀で、四肢体幹の軟部組織から発生することが多い

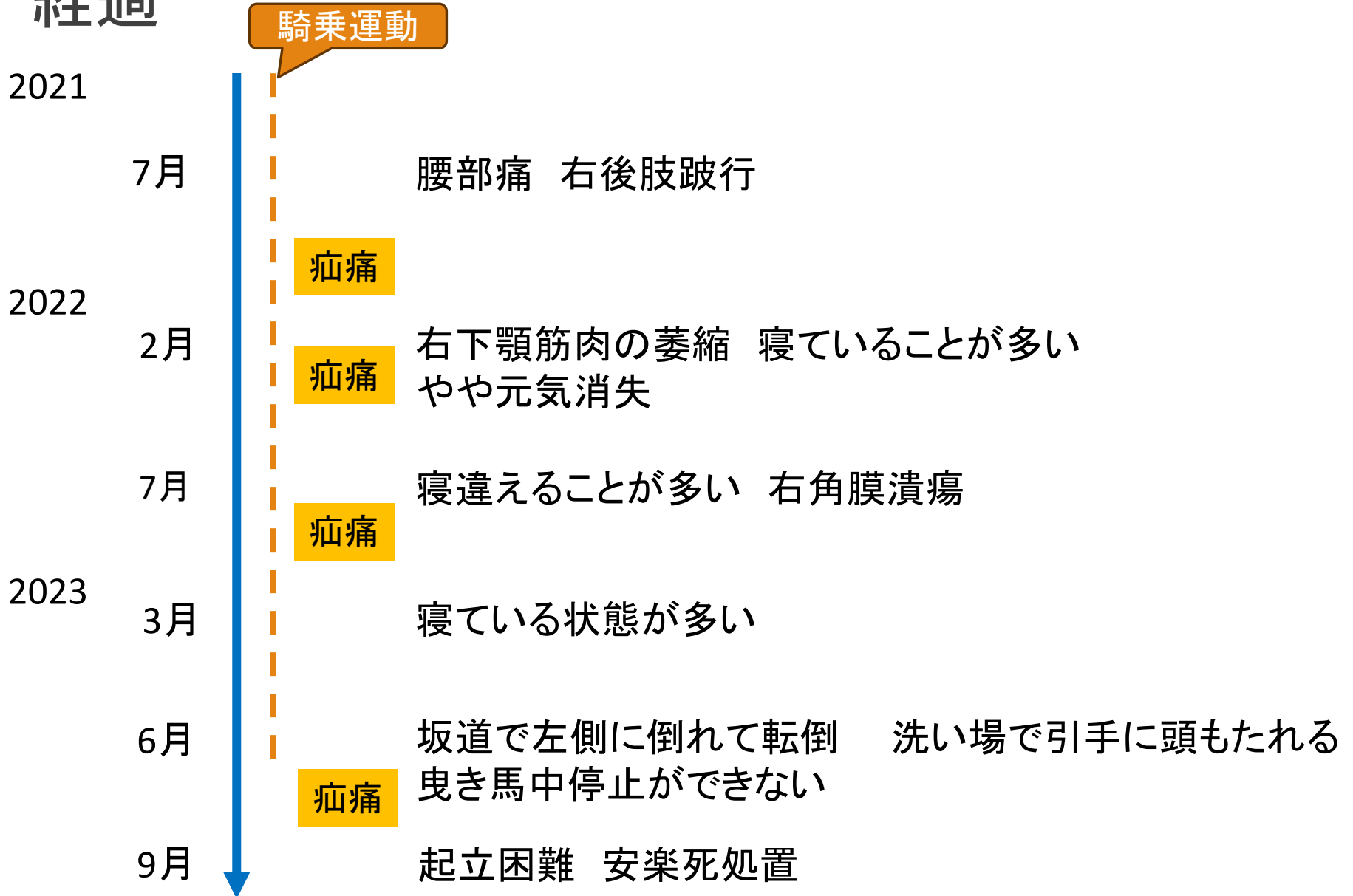
# 症例

---

罹患馬: 13歳 サラブレッド セン馬

主訴: 元気消失、ふらつき、顔面神経麻痺

# 経過



# 症状



2023.7

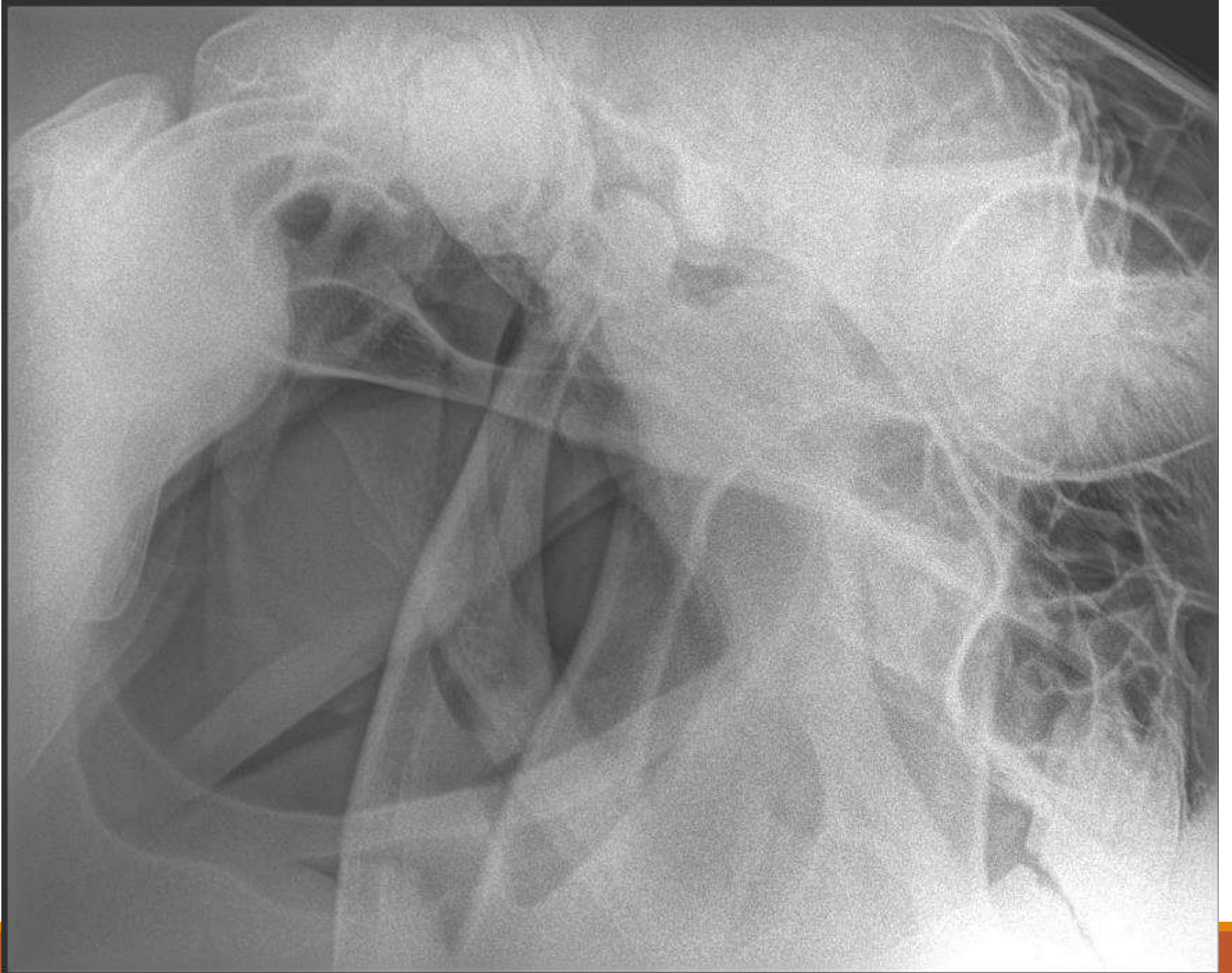
沈鬱

右威嚇瞬き反射±

対光反射±

右耳～口唇にかけて知覚一

四肢挙上困難







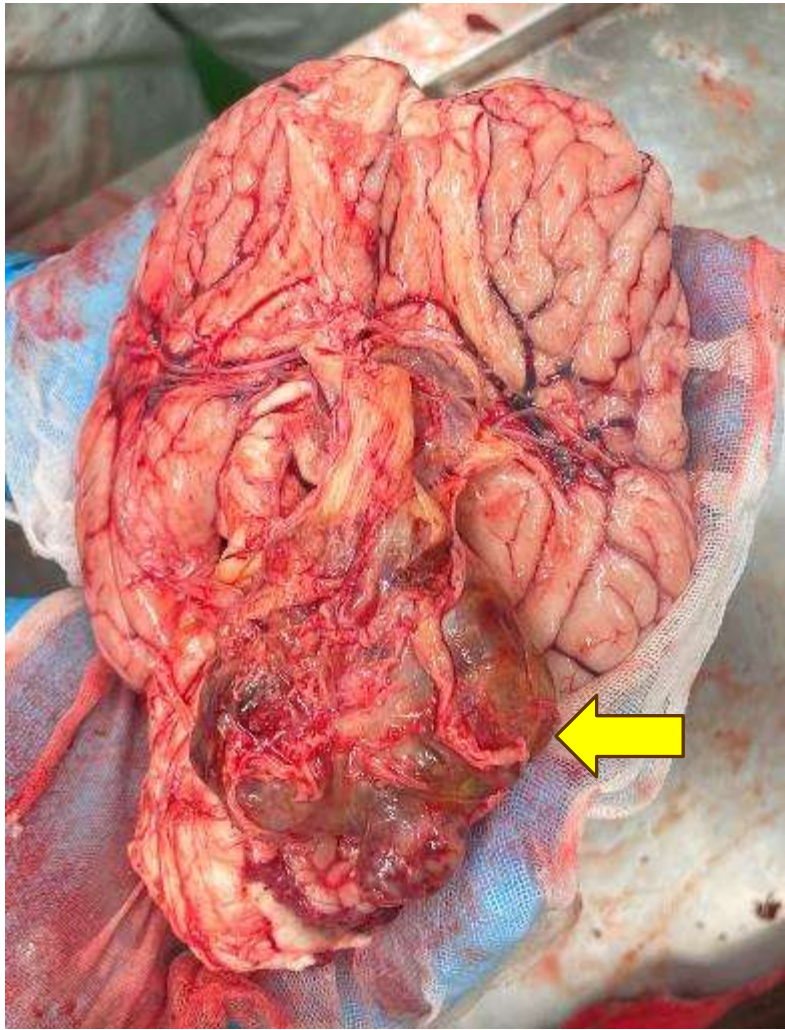








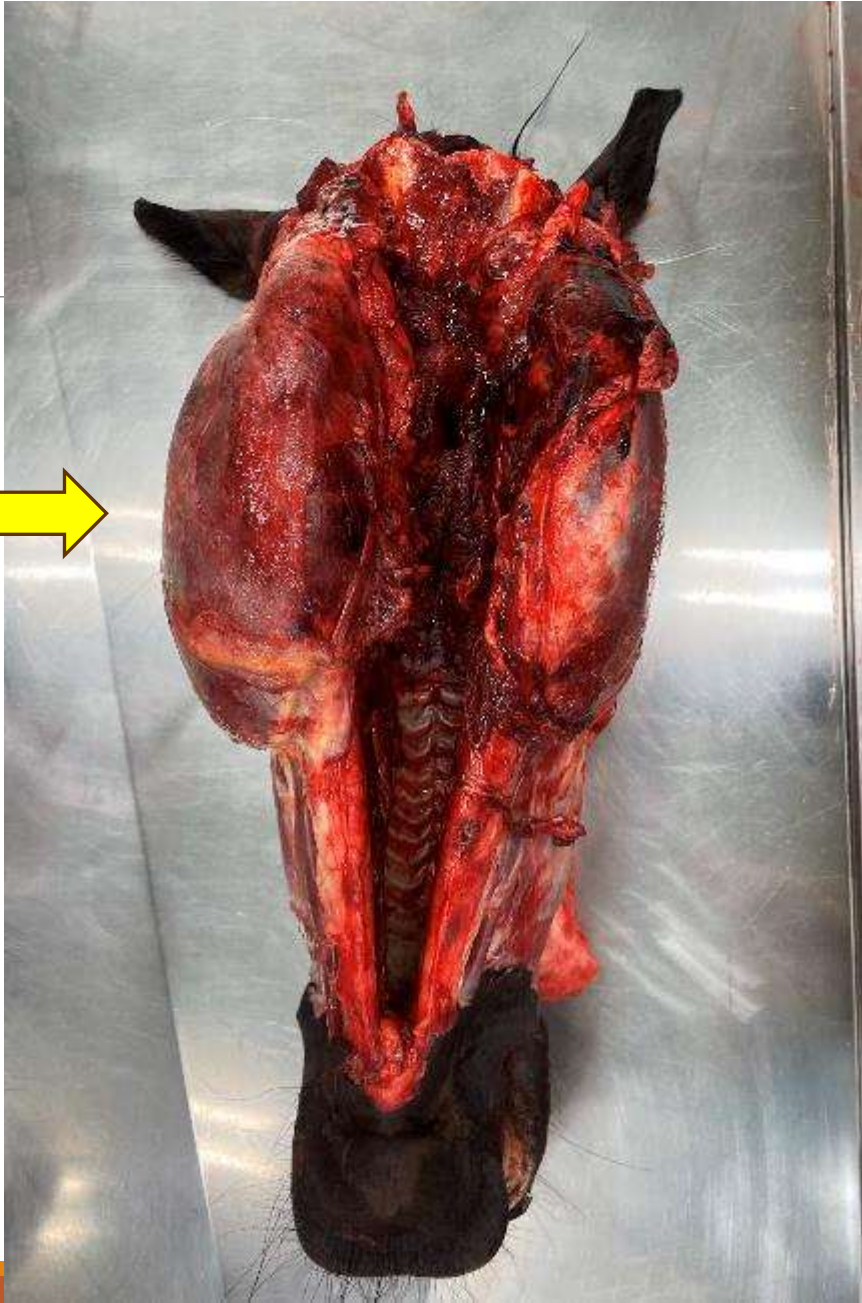
# 病理解剖



右脳底部腫瘍において、ゴルフボール大の  
神経鞘腫

原発部位は三叉神経であると考えられる





# 考察

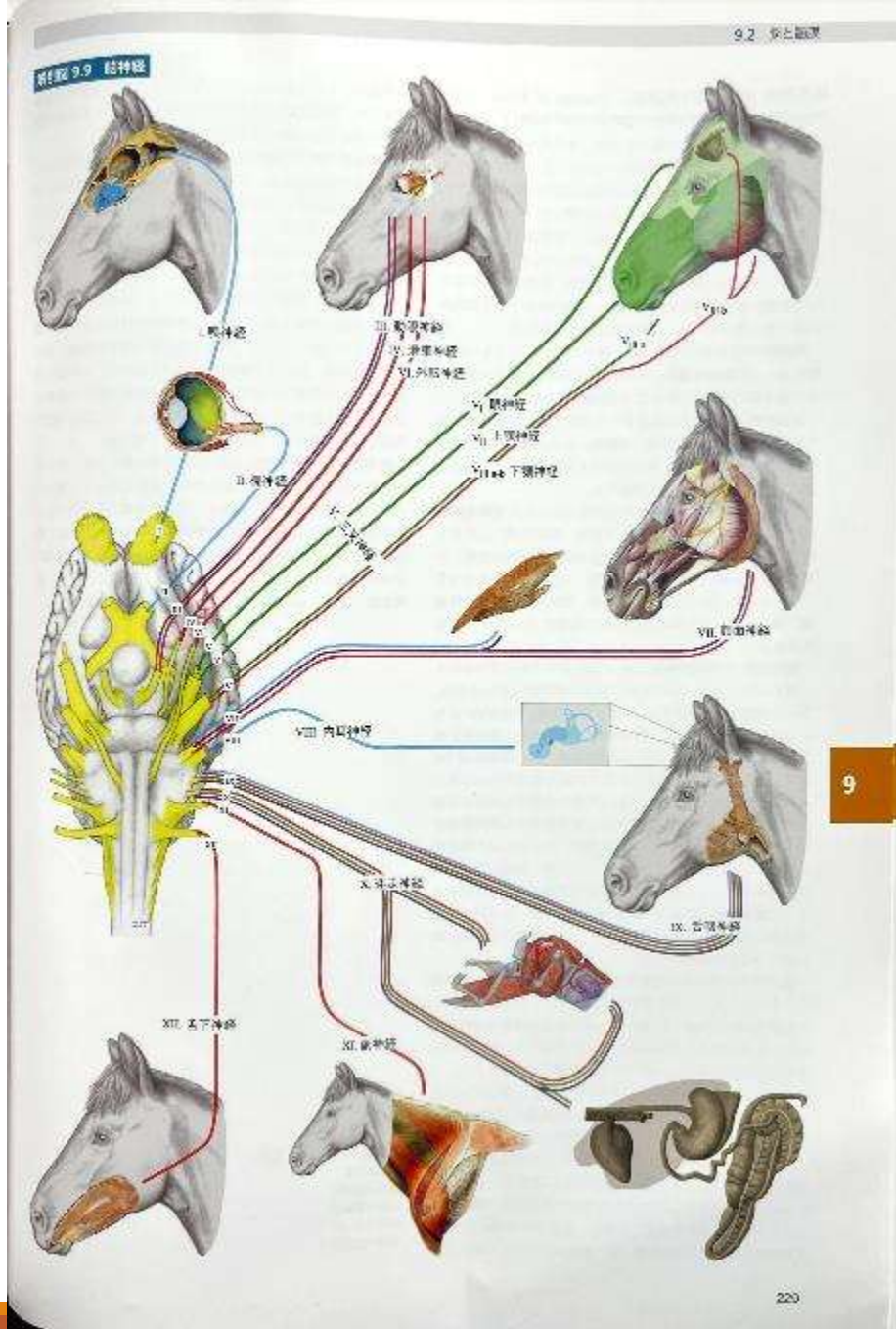
寝ていることが多い

→徐々に腫瘍が拡大し、脳の圧迫が始まっていた可能性

→消化管障害、跛行の有無を除外し、神経学的異常がないか検査を行う。

三叉神経原発

→眼神経・上顎神経周囲の圧迫による、筋萎縮





ご清聴ありがとうございました。